

Epilepsia e a prática odontológica: Breves considerações

Larissa da Silva **NOGUEIRA**¹, Medardo Gómez **ANGUIANO**², Alexandre Franco **MIRANDA**³

Resumo

A epilepsia é uma doença neurológica crônica transitória decorrente de atividade neural excessiva. Pessoas com epilepsia são mais suscetíveis a possuírem doenças bucais, devido à depressão, traumas após as crises e devido ao uso constante de neurolépticos, por isso o cirurgião-dentista deve conhecer integralmente esses pacientes e realizar uma minuciosa anamnese. As informações sobre as condutas de correto manejo, caso ocorra uma crise; fármacos utilizados e suas manifestações bucais; uso de anestésicos e as condutas para se evitar uma crise epilética dentro do consultório são fatores que diferenciam um atendimento odontológico capacitado, contribuindo para uma maior confiança. O presente trabalho tem como objetivo, por meio de uma revisão de literatura, abordar a epilepsia e importantes considerações durante a prática odontológica. Conclui-se que o cirurgião-dentista deve ter o conhecimento a respeito dos principais sinais e sintomas nas crises convulsivas, de maneira a estar apto a proporcionar uma melhor estratégia de atendimento e condutas emergenciais a esse grupo de pacientes com necessidades especiais.

Palavras-chave: Epilepsia. Anticonvulsivantes. Emergências. Saúde Bucal. Qualidade de vida.

¹Cirurgião-dentista graduada na Universidade Católica de Brasília (UCB) – DF, Brasil.

²Mestre em Odontologia Integral Avançada (UASLP); Coordenador da disciplina de Clínica de Odontologia para Pacientes Especiais (Universidade de Monterrey – UDEM), México.

³Doutor e Mestre em Ciências da Saúde – UnB; Habilitação em Odontologia Hospitalar – CFO; Coordenador e Professor das disciplinas de Odontologia para Pacientes Especiais, Odontogeriatría e Odontologia Hospitalar – UCB, Brasil.

Submetido: 18/12/2017 - **Aceito:** 23/12/2017

Como citar este artigo: Nogueira LS, Anguiano MG, Miranda AF. Epilepsia e a prática odontológica: breves considerações. R Odontol Planal Cent. 2017 Jul-Dez;7(2):15-21.

- Os autores declaram não ter interesses associativos, comerciais, de propriedade ou financeiros, que representem conflito de interesse, nos produtos e companhias citados nesse artigo.

- Responsabilidade ética (assinatura do TCLE) e profissional do Prof. Dr. Alexandre Franco Miranda na utilização das imagens.

Autor para Correspondência: Alexandre Franco Miranda

Endereço: Universidade Católica de Brasília (UCB) – Departamento de Odontologia para Pacientes Especiais – QS 07, Lote 01, EPCT – Bloco S - Brasília-DF, Brasil

CEP: 71966-700

Telefones: + 55 (61) 3356-9612

email: alexandrefmiranda@hotmail.com

Categoria: Revisão de Literatura

Área: Odontologia para Pacientes Especiais

Introdução

Crise epilética (CE) ou convulsiva é um distúrbio neurológico crônico decorrente da súbita descarga excessiva, desordenada que acomete o sistema motor de maneira generalizada¹.

A crise convulsiva ocorre quando há ausência da consciência com fixação do olhar

podendo manifestar perturbações, medo, distúrbio momentâneo de memória, movimentos descoordenados, progressivos para a perda da consciência e bruscos, sendo que na maioria dos casos, ocorre uma forte resistência na musculatura bucal e facial².

Após a crise convulsiva o indivíduo entra em um estado de consciência alterada que pode durar de 5 a 30 minutos. No caso de convulsões mais graves, pode causar sonolência, confusão, náuseas, enxaqueca, hipertensão e outros sintomas de desorientação¹.

As crises convulsivas ocorrem por diversos motivos, a destacar: privação do sono, uso de bebidas alcoólicas (etilismo), uso irregular de medicamentos anticonvulsivantes e época do ciclo menstrual em mulheres. No caso do ambiente odontológico, a luz do foco, ansiedade, medo e estresse podem ser fatores importantes para desencadear as crises^{1,2}.

Pacientes epiléticos tendem a ter uma condição bucal precária quando comparada a outros pacientes, principalmente relacionada à depressão que podem apresentar, contribuindo na perda dos cuidados pessoais, principalmente nas ações efetivas de higienização bucal^{2,3}.

A odontologia é uma área da saúde que lida com uma diversidade de pacientes, dentre eles, os pacientes com necessidades

especiais. O sucesso do tratamento depende do cirurgião-dentista (CD) em conhecer o paciente de maneira integral e sistêmica, principalmente indivíduos que apresentam crises convulsivas⁴.

O cirurgião dentista deve ter o conhecimento sobre as principais características desses pacientes principalmente na prevenção de crises convulsivas, interações medicamentosas, implicação bucais dos fármacos, segurança no uso de anestésicos e cuidados durante o atendimento odontológico¹⁻⁴.

O presente trabalho teve como objetivo, por meio de uma revisão de literatura, abordar o contexto da epilepsia e orientações de condutas, manejo e abordagem no atendimento odontológico.

Foi feita uma busca bibliográfica dos artigos publicados sobre o tema nas bases de dados Google Acadêmico, Pubmed e BBO, diretrizes e manuais especializados. Foram selecionadas 13 referências no total.

Revisão de Literatura

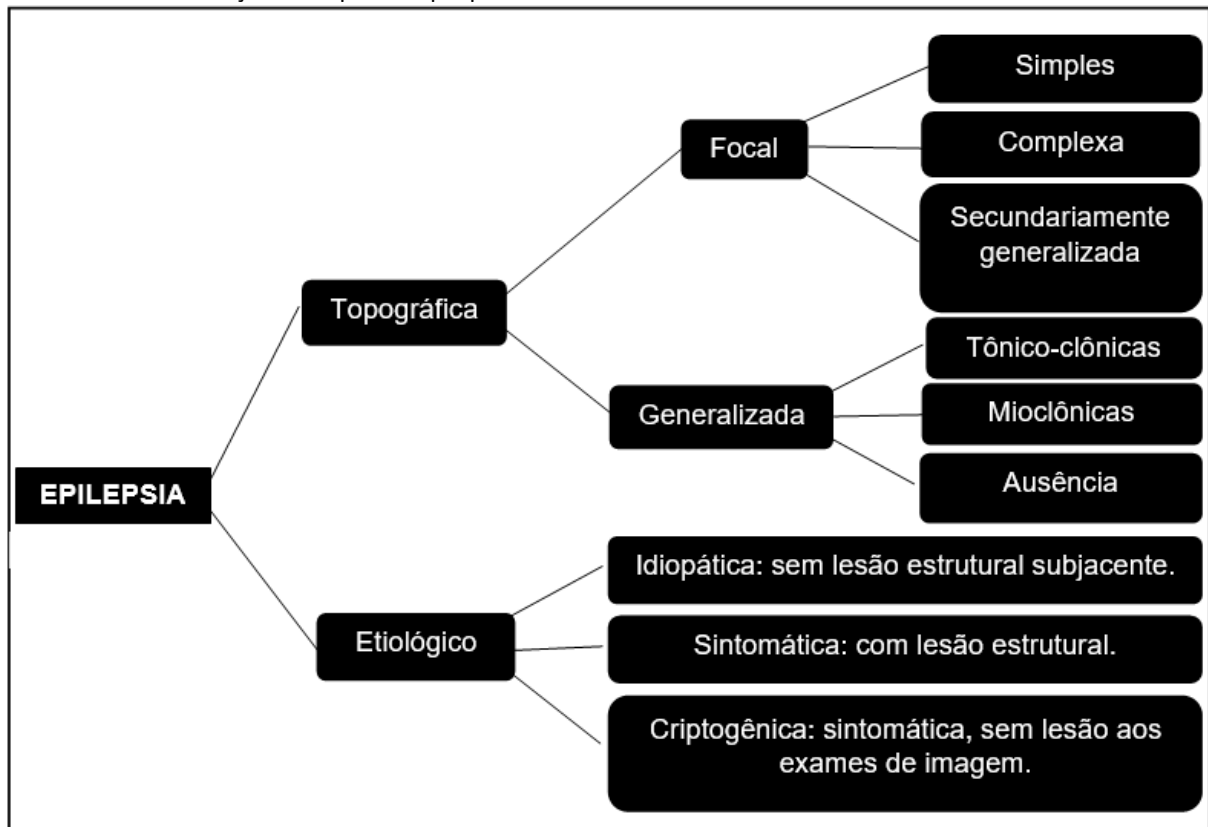
A epilepsia é uma doença cerebral

crônica reversível causada por uma descarga excessiva de neurônios do córtex cerebral em que o paciente apresenta crises recorrentes sem fatores causais^{2,3,5}.

Quando as descargas neurais têm origem em uma área específica do cérebro são denominadas crises focais, podendo ainda serem classificadas como simples, não comprometem a consciência, ou complexas, comprometem parcialmente a consciência. Quando se propaga para todo o córtex cerebral temos a crise focal secundária generalizada^{4,6}.

A epilepsia generalizada é caracterizada pela alteração da consciência, sendo subdivida em crises de ausência: consistem em breves episódios de comprometimento da consciência, acompanhados de manifestações motoras muito discretas; crises mioclônicas (contrações musculares súbitas, breves, que se assemelham a choques); e por fim, as crises tônico-clônicas (perda súbita da consciência), contração tônica (o ar pode ser expulso através da glote fechada, resultando no grito epilético) e posterior contração clônica dos quatro membros (braços e pernas)^{3,5-7}.

QUADRO 1. Classificação dos tipos de epilepsia.



*Modificado por Larissa da Silva Nogueira e Alexandre Franco Miranda, 2018.

O tratamento da epilepsia pode ser cirúrgico quando indicado para a eliminação de tumores e abscessos ou medicamentoso, por meio do uso de drogas anticonvulsivantes que auxiliam no controle da doença. Entretanto, alguns fármacos têm repercussão negativa nos tecidos bucais⁸.

Pacientes que tomam anticonvulsivantes podem estar presentes na prática odontológica diária. Por isso, uma minuciosa anamnese e investigação sistêmica por parte do cirurgião-dentista, são necessárias, principalmente na elaboração de planejamentos interdisciplinares^{8,9}.

Pacientes controlados sob a ação de medicamentos anticonvulsivantes transmitem uma maior tranquilidade ao odontólogo para

realizar o atendimento, em contrapartida, existem pacientes quem têm crises de difícil controle. Desta forma, o conhecimento farmacológico por parte do profissional pode contribuir na administração de benzodiazepínicos (sedação oral), 30 a 45 minutos antes do procedimento, como estratégia de diminuir o estresse e a ansiedade, fatores predisponentes a crises epiléticas^{3,5,9}.

As medicações anticonvulsivantes e seus efeitos colaterais na cavidade bucal devem ser de conhecimento por parte do cirurgião-dentista a fim de melhorar a conduta, assistência em saúde e diferenciação profissional durante o atendimento⁸⁻¹⁰.

TABELA 1. Manifestações bucais relacionadas aos fármacos utilizados por pacientes com epilepsia.

Fármaco	Nome comercial	Manifestação bucal
Carbamazepina	Carbazol Tegretol Tegretard Convulsan Carmazin	Ulceração xerostomia, glossite, estomatite, CPOD aumentado, leucopenia, sangramento ou hiperplasia gengival, erupções cutâneas.
Lamotrigina	Lamictal Lamotrix Neural Neurium	Xerostomia, úlceras, CPOD elevado, candidíase, leucopenia
Fenitoína	Datalin Epelin Fenital Fenitoína	Hiperplasia gengival, indução das enzimas hepáticas (saúde oral prejudicada), aumento da incidência de fissura de lábio e palato em filhos de gestantes.
Fenobarbital	Edhanon Gardenal Luminal	Hiperplasia gengival, osteopenia, sonolência, indução das enzimas hepáticas.
ácido Valproico	Depakene Depakote Valpakine Valprene	Trombocitopenia, diminuição da agregação plaquetária, difícil coagulação, leucopenia.
Clonazepan	Clonotril Navotrax Rivotril Clonazepax	Aumento da salivação
Primidona	Mysoline Primidon	Hiperalgisia, leucopenia, osteopenia, sonolência

*Adaptado por Larissa da Silva Nogueira e Alexandre Franco Miranda, 2018.

Clinicamente, não existem interações significativas entre os medicamentos anticonvulsivantes e os anestésicos locais, mas preconiza-se o uso da lidocaína a 2% com epinefrina 1:100.000 (1 tubete=1,8mL)^{3,7}.

A lidocaína é o anestésico padrão utilizado na odontologia, com seu início de ação de 2 a 3 minutos, não excedendo a

quantidade necessária de tubetes por pessoa (utiliza cálculo de sal anestésico), levando sempre em consideração a situação clínica específica do paciente^{3,7}.

O medo de dentista constitui um obstáculo comum para o tratamento odontológico de pacientes epiléticos. As técnicas de abordagem comportamental

representam a primeira opção para controlar o temor do paciente, entretanto, estas técnicas não conseguem minimizar este sentimento, e a utilização da sedação inalatória, como por exemplo por óxido nitroso, tem se mostrado eficaz para o controle de comportamento e deve ser associada a um anestésico local para evitar dor no transoperatório⁹⁻¹¹.

A sedação inalatória com óxido nitroso aplicada pelo cirurgião-dentista habilitado pode ser usada com segurança em pacientes com crises convulsivas, uma vez que seu potencial epileptogênico é muito baixo. Além disso, o óxido nitroso ajuda na diminuição da ansiedade, estresse e medo, que são fatores causais das crises epiléticas^{7,12}.

Não é possível identificar imediatamente um paciente epilético, desta forma, a anamnese é um fator determinante, pois pode identificar se o paciente tem ou não crises convulsivas e, então, continuar o atendimento com um protocolo específico e individualizados para evitar as crises durante a prática clínica^{3,4}.

É importante sempre questionar se o paciente já teve alguma crise convulsiva, e em caso afirmativo, deve-se realizar um questionário minucioso sobre o ocorrido: época da desordem, tipos, causas, frequência das crises, se faz uso de medicamentos, quais os medicamentos, se são crises controladas, se já teve alguma crise no consultório odontológico¹⁻⁴.

É de responsabilidade do cirurgião-dentista o diálogo com o paciente enfatizando a prevenção e a promoção da saúde bucal, motivando sempre a escovação dentária com frequência e de maneira adequada, a fim de reduzir riscos como as doenças periodontais, cáries e perdas dentárias¹³.

Deve-se, também, eliminar as restaurações com excessos ou a falta e bandas ortodônticas, pois podem causar irritações aos

tecidos periodontais, agravando o quadro de hiperplasia gengival medicamentosa associada (medicamentos anticonvulsivantes) ao processo inflamatório localizado (acúmulo de biofilme)¹³.

O esclarecimento aos pacientes de todos os procedimentos a serem feitos contribuem para minimizar o medo, ansiedade e estresse; o uso de óculos escuros para aplicação de laser terapêutico ou clareamento dental, manuseio cuidadoso da luz do refletor são condutas, que minimizam o risco de ataques epiléticos^{6,13}.

O cirurgião-dentista deve questionar sempre se o paciente dormiu bem, se ingeriu bebida alcoólica, se está no ciclo menstrual, para que possa evitar crises convulsivas inesperadas^{5,6,13}.

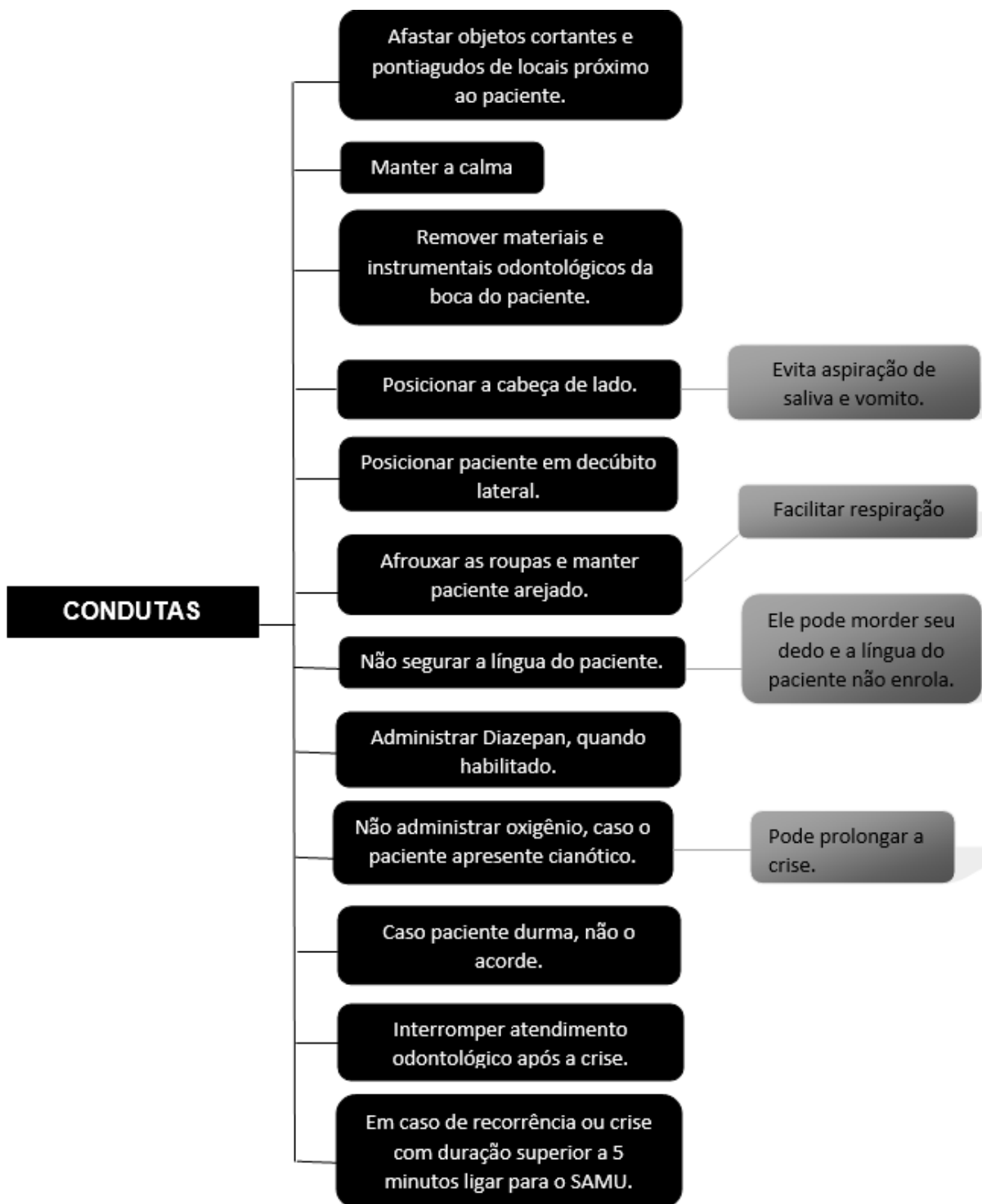
É recomendado o uso de isolamento absoluto e instrumentais presos com fio dental para evitar aspiração de instrumentais ou materiais odontológicos, caso ocorra uma convulsão durante o procedimento. Deve-se conhecer a terapia medicamentosa do paciente para evitar interações medicamentosas com fármacos utilizados na prática odontológica^{5,6,13}.

As próteses removíveis e restaurações provisórias não são indicadas, deve-se priorizar o uso e próteses fixas e restaurações permanentes, uma vez que são cimentadas, o risco é menor de aspiração e de algum acidente durante as crises convulsivas¹⁻³.

Indica-se a substituição dos dentes perdidos por implantes, uma vez que durante a crise a língua pode ficar presa no espaço edêntulo causando injúrias em tecido mole^{2,3}.

Existem procedimentos padrões de emergências médicas que devem ser feitos pelo cirurgião-dentista e equipe auxiliar imediatamente na ocorrência de uma crise epilética durante atendimento no consultório odontológico, a fim de minimizar problemas maiores^{1,2}.

TABELA 2. Procedimentos padrão na ocorrência de crises epilépticas em consultório odontológico.



*Adaptado por Larissa da Silva Nogueira e Alexandre Franco Miranda, 2018.

Discussão

Pacientes que apresentam crises convulsivas, geralmente, possuem uma condição bucal precária em comparação a outros pacientes. Fato este pode ser explicado pela falta de cuidados pessoais associados a quadros de medo, ansiedade, estresse e interferência direta da medicação na saúde bucal desses indivíduos, necessitando de

condutas odontológicas investigativas e clínicas para que possam contribuir no conhecimento integral e sistêmico desse grupo de pacientes⁴.

A minuciosa anamnese é fundamental no atendimento de pacientes com crises epilépticas, pois é por meio desse importante momento é que as características gerais são identificadas e integradas aos planejamentos odontológicos subsequentes¹⁻⁴.

Esses pacientes estão sob ação constante de medicamentos anticonvulsivantes (carbamazepina, lamotrigina, fenitoína, clonazepam) que, associados à não prática correta de ações de promoção de saúde bucal, contribuem para problemas e manifestações na cavidade bucal como a hiperplasia gengival, ulcerações, xerostomia, leucopenia e difícil coagulação^{3,5,8-9}.

Por isso a necessidade do conhecimento do cirurgião-dentista sobre as diretas repercussões medicamentosas na cavidade bucal de pacientes com epilepsia para que possa elaborar ações clínicas individualizadas e interdisciplinares^{8,9}.

Não existem restrições em relação ao tipo de anestésico a ser utilizado, porém existe a necessidade de um maior controle e técnica de manejo durante a atividade da anestesia, pois pode desencadear momentos de medo e estresse ao paciente. Geralmente, o anestésico de escolha mais comum é lidocaína^{3,7}.

Estratégias diferenciadas do cirurgião-dentista em seu consultório podem contribuir para um atendimento mais seguro e eficaz nos pacientes epiléticos. Como por exemplo, a prescrição de benzodiazepínicos previamente ao atendimento e a correta utilização do óxido nítrico podem ser alternativas de sucesso no controle de fatores que contribuem para a convulsão durante o atendimento^{7,9,11-12}.

As ações clínicas devem ter um caráter de maior segurança para esses pacientes, principalmente no momento da crise convulsiva. O profissional e equipe devem estar preparados e cientes das condutas emergenciais para que consequências negativas não ocorram^{1-3,13}.

Conclusão

A epilepsia é uma condição sistêmica que qualquer cirurgião-dentista pode encontrar em sua clínica, pois não possuem características identificáveis e pode ser desencadeada por diversos fatores como o ambiente estressante do consultório odontológico.

O cirurgião-dentista deve ter o conhecimento a respeito dos principais sinais e sintomas da ocorrência de possíveis crises epiléticas, de maneira a estar apto a proporcionar uma melhor estratégia de

atendimento a esse grupo de pacientes especiais.

Epilepsy and dental practices: brief considerations

Abstract

Epilepsy is a transitory chronic neurological disorder resulting from excessive neural activity. People with epilepsy are more prone to have oral disease due to depression, to trauma after epileptic episodes and to the regular use of neuroleptics; therefore, dental surgeons must have full knowledge about these patients and perform detailed anamnesis with them. Information about proper management at epileptic episodes, about the use of medication and its oral manifestations, about the use of anesthetics and the management techniques adopted to avoid an epileptic episode in the consultation office are factors that make total difference to a qualified dental assistance, since they contribute to more reliable bonds between patient and the dental surgeon. The aim of the present study is conduct a literature review focused on addressing epilepsy and the important considerations to be taken into account during dental practices. It was possible concluding that the dental surgeon must be aware of the main signs and symptoms of seizures, so that the professional can be able to provide better assistance strategies and emergency protocols to groups of patients with special needs, such as the epileptic ones.

Descriptors: Epilepsy. Anticonvulsants. Emergencies. Oral health. Quality of Life.

Epilepsia y la práctica odontológica: breves consideraciones

Resumen

Los pacientes con necesidades especiales (PNE), generalmente, poseen algún tipo de condición que necesite una asistencia diferenciada o adaptativa, por un momento o tiempo indeterminado, debido a la limitación que el paciente posee o por la propia dificultad que sus responsables tienen de mantener los cuidados en salud bucal de manera satisfactoria. Abordar el contexto de la atención odontológica para pacientes especiales y la necesidad de capacitación profesional por medio de un abordaje humano, ético y de conductas individualizadas de manejo y adaptación profesional. Análisis y revisión bibliográfica sobre la práctica odontológica para pacientes especiales, entre artículos publicados en el período de 2010 a 2017, en las bases de datos LiLacs, Scielo y Google Académico, totalizando 17 referencias. Es fundamental la interacción del cirujano-dentista con el paciente especial por medio de estrategias diferenciadas en el abordaje y actuación clínica humanizada con la efectiva participación familiar.

Palabras clave: Epilepsia. Anticonvulsivos. Emergencias. Salud bucal. Calidad de vida.

Referências

- Baumgarten A, Cancino CMH. Epilepsia e Odontologia: uma revisão da literatura. *Rev Bras Odontol.* 2016;73(3):231-236.
- Carvalho VN, Souza AMMH. Conduta no primeiro episódio de crise convulsiva. *J Ped.* 2002;78(1):S14-S18.
- Barbério GS, Santos PSS, Machado MAAM. Epilepsia: condutas na prática odontológica. *Rev Odontol.* 2013;25(2):141-146.
- Varellis MLZ. Conceituando o paciente com necessidades especiais. O paciente com necessidades especiais na odontologia: Manual prático. 2005: 2ª edição. p.3-12.
- Brasil. Regula SUS. Resumo Clínico - Crise epilética e epilepsia. 1ª ed. 2016. 09p.
- Brasil. Ministério da Saúde. Protocolo clínico e diretrizes terapêuticas. Portaria SAS/MS nº 1319, de 25 de novembro de 2013. 24p.
- Maranhão MVM, Gomes EA, De Carvalho PE. Epilepsia e anestesia. *Rev Bras Anest.* 2011;61(2):242-254.
- Kennedy BT, Haller JS. Treatment of the epileptic patient in the dental office. *NY State Dent J.* 1998;64(2):26-31.
- Tripathi KD. Fármacos Antiepiléticos em: Tripathi KD – Farmacologia Médica, 5ª Ed., Rio de Janeiro, Guanabara Koogan, 2006;323-332.
- Costa AR, Corrêa PC, Partata AK. Epilepsia e os fármacos mais utilizados no seu tratamento. *Rev Cient ITPAC.* 2012;5(3):4.
- Picciani BLA, Humelino MG, Dos Santos BM, Costa GO, Santos VCB, Júnior GOS, et al. Sedação inalatória com óxido nitroso/oxigênio: uma opção eficaz para pacientes odontofóbicos. *Ver Bras Odontol.* 2014;71(1):72-75.
- Neta MCC. O uso do óxido nitroso/oxigênio na clínica odontológica. Universidade Estadual da Paraíba. Centro de Ciências Biológicas e de Saúde. Trabalho de Conclusão de Curso. 2014. 46p.
- Campos CC, Frazão BB, Saddi GL, Morais LA, Ferreira MG, Setubal PCO, et al. Manual prático para o atendimento odontológico de pacientes com necessidades. 2ª ed. 2009. 105p.